Aus dem pathologischen Institute zu Bonn.

Zur Histogenese der Tuberkulose des Hodens.

Dissertation

bei der

Meldung zum Doctorexamen

der

medicinischen Facultät

der

Rheinischen Friedrich-Wilhelms-Universität zu Bonn

vorgelegt

im Juli 1893

von

Nathan Kälter

aus Köln.

Bonn 1893.

Buchdruckerei Jos. Bach Wwe.

Meinen lieben Eltern.

Digitized by the Internet Archive
in 2026

https://archive.org/details/IA41547419_0130

Ueber die Entwicklung der Tuberkulose des Hodens existieren zur Zeit noch Meinungsverschiedenheiten.

Bekannt ist, dass die Tuberkulose und zwar die primäre in der Regel im Nebenhoden beginnt, in ihrem Fortschreiten auf das Corpus Highmori übergreift, um im Hoden selbst in einer mehr miliaren, disseminierten Form aufzutreten. Selten sind die Fälle, bei welchen in allen drei Abschnitten noch miliare Tuberkulose existiert, dann jedoch mit Altersverschiedenheiten, wobei die jüngsten Eruptionen meistens dem Hoden angehören. Die von mir untersuchten Objekte wiesen teils Bilder der letzteren Art auf, teils beschränkte sich das Vorkommen miliarer Knötchen auf den Hoden allein.

Die Formen, bei welchen im Hoden ein oder mehrere grössere meist stark verkäste Knoten vorkommen, habe ich ausser Betracht gelassen.

Das, was zur Zeit noch unentschieden ist, ist der erste gewebliche Angriffspunkt der Tuberkulose. Wenn

man erwartet hatte, dass die Entdeckung des Tuberkelbacillus hierüber irgend welche Klarheit bringen könnte, so täuschte man sich: denn es ist nicht möglich, den Ort, an dem man die Tuberkelbacillen auffindet, mit dem, an welchem die Tuberkulose beginnt, zu identificieren. Viel besser lässt sich zu diesem Zwecke ein Bestandteil des Tuberkels verwenden, und zwar die Riesenzelle. Ist sie selbst auch für sich allein nicht massgebend, so ist sie doch charakteristisch für denselben und so constant in ihm vertreten, so lange er jung ist, dass man sie bei den Untersuchungen, für welche die Diagnose Tuberkulose durch andere Momente gesichert ist — wie in unseren Fällen — zum Ausgangspunkte nehmen kann. So gingen bis in die jüngste Zeit hinein die Autoren bei der Beantwortung der Frage „Wo beginnt die Tuberkulose?“ von den Riesenzellen aus, und auch ich möchte an sie anknüpfen in der Meinung, dass an der Hand einer kurzen Zusammenfassung der Ansichten über ihre Entstehung am klarsten auch die Genese der Tuberkulose des Hodens dargelegt werden könne.

Virchow[1]) nahm an, dass in den drüsigen Organen die in den Drüsenkanälchen und Alveolen sich abspielenden Processe rein entzündlicher Natur seien, während der Sitz der tuberkulösen Veränderungen im interstitiellen Bindegewebe liege. Vielkernige Zellen, welche er gesehen, und die wohl den heute bekannten Riesenzellen entsprechen dürften, liess er aus Bindegewebskörperchen entstehen, indessen wies er bereits die Möglichkeit einer epithelialen Entstehung nicht zurück.

---

[1]) Virchows Archiv Bd. 14.

Auf letztere richtet sich sodann auch die ausführliche Arbeit Gaule's,[1]) welche im wesentlichen darauf hinauskommt, dass die Bildung der Riesenzellen im Inneren der Samenkanälchen stattfinde. Er sagt: „Unter den beschriebenen Phaenomenen ist die Umwandlung des Epithels der Samenkanälchen zu einem Gebilde, das einer Riesenzelle so sehr gleicht, gewiss das Merkwürdigste. Ich habe dabei die Mitwirkung einer von Mihalkowicz nachgewiesenen halbflüssigen Zwischensubstanz in Anspruch genommen, welche als Kitt der einzelnen Elemente dient und beim Erstarren die Ausläufe der Riesenzellen und das innere Reticulum bildet. Trotzdem ich nun diese im Lumen der Kanälchen durch die Veränderung des Epithels und der Zwischensubstanz entstehenden Gebilde keineswegs für Zellen halte, trage ich doch keinen Anstand, dieselben mit dem Namen Riesenzellen zu belegen.“ Gaule geht von der Annahme aus, dass die Riesenzellen aus der Verschmelzung der durch die Faltung der Wand der Hodenkanälchen zusammengepressten Epithelien entstanden seien. Es hat sich diese Auffassung nie Anhänger erwerben können, obgleich sie den Anstoss zu weiteren Forschungen gegeben hat. Auch den Ursprungsort der Tuberkulose verlegt Gaule in das Innere des Hodenkanälchens, indem er erklärt, dass dieselben von einem ulcerösen Katarrh befallen werden, der vom Nebenhoden fortschreitend auch zu Substanzverlusten der Wand führt und diese in Entzündung versetzt. Während diese Entzündung sich auf das Corpus Highmori fortpflanze, setze sich der Katarrh auf die Kanälchen des Rete fort. „Nun kriecht der Katarrh zunächst durch die gestreckten Kanälchen,

[1]) Virch. Arch. Bd. 69.

welche in den unteren Teilen der Septen verlaufen, nach dem Hoden hin. Hier verbreitet er sich jedoch nicht in allen Kanälchen gleichzeitig, sondern einige Kanälchen, welche besonders günstige mechanische oder chemische Verhältnisse bieten, afficiert er ganz besonders. Wie im Nebenhoden, so greift auch im Hoden der Katarrh auf die Wand über, welche in Entzündung gerät und sich verdickt. In allen Kanälchen ist der Process intensiv genug, um eine Entzündung der Wand überhaupt zu veranlassen, aber von diesem Punkte aus zeigen sich die verschiedenen Grade der Intensität.“ Es kommt nach seiner Schilderung schliesslich zu den bekannten Epithelpröpfen, die Verdickung der Wand wird eine excessive, es wandern Rundzellen ein, ihre normale Struktur verschwindet, ja die Entzündung geht sogar über dieselbe hinaus und auf das intratubuläre Gewebe über, wo sie die in anderen Kanälchen bereits vorhandene Entzündung steigert. Nach seinen Befunden sind die Wandungen der Kanälchen immer erst secundär afficiert durch das Fortschreiten des intracanaliculären Processes. Gegen die Annahme eines solchen Fortschreitens des tuberkulösen Processes liesse sich von vornherein nichts einwenden, wenn sie nicht zu einseitig die Erscheinungen innerhalb der Kanälchen gegenüber den frühzeitig prägnanten Veränderungen innerhalb der Wand uud im interstitiellen Gewebe in den Vordergrund stellte.

Diese Einseitigkeit wusste Waldstein[1]) zum Teil zu vermeiden. Er teilt im übrigen bezüglich der Entstehung der Riesenzellen die Ansicht Gaule's und erklärt, jene Epithelpröpfe in allen Stadien und Metamorphosen beobachtet zu haben, „welche schliesslich zur

[1]) Virch. Arch. Bd. 85.

Bildung von meist runden, grossen Riesenzellen mit vorwiegend randständigen Kernen führe. Die Zellen und die Zwischensubstanz scheinen auch ihm dabei eine eigentümliche Verflüssigung zu erleiden, die Zellen verschmelzen, ihre noch erhalten gebliebenen Kerne stellen sich gewöhnlich am Rande auf, während die übrigen verschwinden; manchmal bleiben auch einzelne im Centrum erhalten und geben durch ihre eigentümlich hellblaue Haematoxylinfärbung den Zerfall zu erkennen.“ Die Veränderungen im Innern, die zu diesen Riesenzellen führen, sind von ihm ebenso wie von Gaule beschrieben — aber ausser ihnen kennt er noch einen anderen Katarrh, abhängig von der Affektion der geraden Hodenkanälchen, die ihrerseits wieder hedingt ist durch die Vorgänge im Corpus Highmori und deren Uebergriff auf das Rete selber oder fortgeleitet wird vom Nebenhoden her. Wichtig hierbei ist, dass der Katarrh in Beziehung trete zu den kleinzelligen Infiltrationen, die im Bindegewebe des ganzen Organes angetroffen werden, deren circumscriptes in der Nähe der Gefässe am reichlichsten statthabendes Auftreten ihm differential-diagnostisch verwertbar erscheint, und dass er andererseits von diesen interstitiellen Rundzellenanhäufungen eine ganz typische Wandtuberkulose veranlasst sieht, von der er eine genaue Beschreibung liefert. Es treten nach ihm zwischen den Wandschichten Rundzellen auf, welche die Wandung durchsetzen und sich auch zwischen die Samenzellen lagern. Weiterhin verdickt sich dieselbe — „ob die Verdickung dadurch entsteht, dass die kleinzellige Infiltration gewisse Umwandlungen erfährt, oder ob sie auf selbständiger Wucherung der Wandelemente beruht, ist schwer zu entscheiden“ —, der Kanälcheninhalt atrophiert immer

mehr und verschwindet zuletzt, während die Zellen der Wand eine eigentümliche Umwandlung erfahren, in deren Verlauf Riesenzellen gebildet werden.

Auf diese letztere Schilderung werde ich später noch einmal zurückkommen.

Ganz in den Vordergrund rückte Langhans[1]) die Erkrankung der Samenkanälchen. Ohne das Mittelglied einer Entzündung im Stroma anzunehmen, verlegt er die erste Lokalisation der Tuberkulose in die bindegewebige Wand und das Innere des Kanälchens: möge es sich um acute oder chronische Tuberkulose handeln, jedenfalls sei immer schon gleich im Anfang ein intracanaliculärer Prozess vorhanden. Obgleich er ausdrücklich erklärt, dass er eine Beteiligung der Elemente der Membrana propria für unzweifelhaft halte, lässt er sie doch nur an der Bildung des Reticulum des Tuberkels teilnehmen. Alle anderen Veränderungen verlegt er in das Kanalinnere, besonders die Entwicklung der Riesenzellen. Es würde zu weit führen, seinen Beweisen im Einzelnen, die eine Identität der Kerne der Samenzellen mit denen der Riesenzellen glaubhaft zu machen sich bemühen, — ein Weg, der auch von andern Forschern betreten worden ist — zu folgen. Nur das ist von seinen eingehenden Erörterungen noch hervorzuheben, dass er zwar ein anderes Anfangsstadium, welches etwa auf die Membrana propria oder das bindegewebige Stroma beschränkt war, nie gesehen haben will, aber doch Fälle beschrieben hat, in denen das Lumen des Kanälchens wohl von Zellen angefüllt war, die Hauptmasse oder ein grosser Teil des Tuberkels dagegen in der Membrana propria sass.

Deshalb fühlt sich Kocher[2]) zu der einschränken-

[1]) Kocher. Die Krankheiten der männl. Geschlechtsorgane.
[2]) Kocher. a. a. O.

den Bemerkung veranlasst, dass es nicht nur möglich sondern auch wahrscheinlich sei, dass primär der Tuberkel im Anschluss an die Gefässe, also im interstitiellen Gewebe sich entwickeln könne.

Der Langhans'schen Darstellung scheint Orth[1]) in seinem Lehrbuche im Ganzen und Grossen gefolgt zu sein, insofern als auch er die intracanaliculäre Entstehung als Regel annimmt. Bei den Hodenkanälchen handle es sich nicht um einen Katarrh, sondern um eine wirkliche intratubuläre Tuberkelbildung mit allen Bestandteilen eines solchen: Riesenzellen, epithelioide Zellen, Reticulum. „Der Prozess schreitet nach der Wand vor, natürlich wird auch das peritubuläre Gewebe in Mitleidenschaft gezogen, während die anstossenden Kanälchen von der Neubildung umdrängt und umwachsen werden."

Ganz kurz will ich noch Klebs[2]) erwähnen, der eine verschiedene Genese je nach der Eingangspforte des Virus unterscheidet, indem z. B. bei der Urogenitaltuberkulose die Lumina der Kanälchen, bei der primären oder Miliartuberkulose das Zwischengewebe Entstehungsgebiet und Fortleiter des Prozesses sein sollen.

Aus den angeführten Ansichten geht hervor, dass man bislang zwei Entstehungsarten bevorzugte, nämlich die interstitielle und die intracanaliculäre, und dass man nur eine geringe Bedeutung der wandständigen zuerkennt, insofern diese secundär entstehe, sei es dass von innen, sei es dass von aussen her der tuberkulöse Prozess in die Wandung vordringe.

---

[1]) Orth, Lehrb. d. spec. path. Anat.
[2]) Klebs, Handb. der path. Anat.

Nach den Ergebnissen meiner Untersuchungen glaube ich mit Bestimmtheit aussprechen zu können, dass alle citierten Autoren ihre Beobachtungen an Material ausgeführt haben, das zur Entscheidung der Frage, über die erste Anlage des tuberkulösen Processes im Hoden ungünstig gewesen war, indem entweder die Tuberkulose zu ausgebreitete Veränderungen im ganzen Hoden oder bei heerdweisem Auftreten an beschränkter Stelle erlitten hatte, als dass sie einen sicheren Schluss über den ersten Beginn zugelassen hätte.

Das mir zur Verfügung gestellte Material war speciell für solche Untersuchungen gesammelt und ausgewählt. Es wurden nur solche Objekte zur Untersuchung benutzt, bei welchen neben deutlicher makroskopisch erkennbarer Tuberkulose stets auch noch erst mikroskopisch erkennbare geringere Stadien und Anfänge vorhanden waren; insbesondere aber stand mir ein Hoden zur Verfügung, dessen Lebens- und Leidensgeschichte ein aussergewöhnliches Interesse beanspruchen kann.[1])

Er stammt von einem 20jährigen hereditär tuberkulös behafteten, jedoch nicht mit Complikationen belasteten Patienten, der drei Wochen hindurch fast täglich Tuberkulininjektionen, steigend bis zu 0,02 g bekommen hatte. In den letzten acht Tagen vor der Operation keine Injektion mehr. Am Vorabend derselben aber hat Prof. Trendelenburg noch eine Injektion gemacht, um am nächsten Morgen die Entfernung des Hodens vorzunehmen, in der Erwartung, ganz frische Reaktionserscheinungen finden zu können. Der Untersuchungsbefund direkt nach der Castration war folgender: „Keine Hyperaemie weder im Hoden, noch im Nebenhoden. In letzterem typische Tuberkulose. Im Corpus

[1]) Vergl. Klin. Jahrb. Ergänzbd. 1891.

Highmori ganz frische graue miliare Knötchen ohne Verkäsung in grosser Anzahl. Einzelne kleine, eben noch erkennbare submiliare Knötchen im Hoden selbst."

Mikroskopisch dagegen waren die tuberkulösen Veränderungen im ganzen Hoden derart verbreitet, dass in jedem mikrospischen Schnitt im Umfang etwa eines halben Quadratcentimeters Dutzende von erkrankten Stellen und dementsprechend noch von sehr viel mehr tuberkulös erkrankten Quer- und Längsschnitten von Hodenkanälchen zu erkennen waren.

Der Hoden befand sich demnach zur Zeit der Exstirpation in dem Stadium, welches zur mikroskopischen Untersuchung überaus geeignet ist, weil er — worauf es hier am meisten ankommt — deutliche Uebergangsstellen zum Normalen aufweist.

Bei schwacher Vergrösserung schon sieht man zwischen den Quer- und Längsschnitten von Hodenkanälchen normalen Aussehens vereinzelte und mehr noch Gruppen von solchen, deren Wandung teils ringsum, teils halbmondförmig, teils auch anderweitig partiell und stellenweise verdickt und zwar in sehr verschiedenen Graden bis auf das Vielfache verdickt erscheint, während dann auch zumeist das Zwischengewebe zellig infiltriert aber nur wenig verbreitet ist. Bei stärkerer Verdickung der Wandung und zelliger Infiltration des Zwischengewebes wird die Abgrenzung der Wandung nach aussen gegen das Zwischengewebe unbestimmter, und dies ist namentlich der Fall da, wo ganze Gruppen von Hodenkanälchen erkrankt sind. Hier sind vielfach die einzelnen Hodenkanälchen nur durch das Lumen oder dessen Inhalt erkennbar. Schon bei solchen schwachen Vergrösserungen sind in der wenn auch noch gering verdickten Wandung kleinere und grössere Riesenzellen an

ihrer matten homogenen Substanz wahrzunehmen, häufig in auffallend grosser Zahl, so dass man jetzt schon feststellen kann, dass sie den Hauptanteil an der Verdickung der Wand ausmachen.

All das ist vorzugsweise an dem erwähnten Tuberkulinhoden zu sehen, an den anderen von mir untersuchten Hoden zwar stellenweise ebenfalls klar und deutlich, jedoch nicht in solcher Ausdehnung und Allgemeinheit. Ich bemerke jedoch, dass die beschriebene Wandverdickung immer an solchen Stellen zu erkennen war, die durch die anderen noch zu beschreibenden Veränderungen sich als Anfangsstadien erwiesen.

Bei einzelnen Hoden und namentlich bei dem Tuberkulinhoden, existierten nur sehr spärlich gleichsam selbständig Tuberkel mit Riesenzellen im interstitiellen Gewebe; bei anderen dagegen waren letztere reichlicher, jedoch fast immer im Anschluss an Wanderkrankung der Hodenkanälchen, wo sie teilweise wie herausgewachsene Sprossen aussahen, oder sie lagen in direkter Umgebung von Gefässen. Die Epithelauskleidung der normalen Hodenkanälchen ist zumeist völlig erhalten, das Lumen teils leer, teils mit körniger Masse gefüllt. Dieselbe Erscheinung lässt sich selbst bei schon stark verdickten Kanälchen nachweisen, in dem Tuberkulinhoden ist überall das Epithel noch erhalten, in anderen Hoden dagegen ist es bei stärkerer Entartung nicht mehr zu erkennen, wie dann auch das Lumen verschwinden kann.

Bei der genaueren Beschreibung halte ich mich wesentlich an die Befunde bei dem Tuberkulinhoden etwaige Abweichungen bei anderen Hoden für später vorbehaltend.

Die geringfügigste Veränderung, welche sich an den Hodenkanälchen erkennen liess und zwar an Hoden-

kanälchen, um welche herum im interstitiellen Gewebe fast gar keine zellige Infiltration bestand, war die, dass die Fasern der Ringschicht etwas auseinander gewichen waren, als wenn kleine Spalträume dazwischen entstanden wären. Das Ganze macht zunächt den Eindruck einer geringfügigen Auflockerung. Bald aber erkennt man zwischen den stäbchenförmigen Kernen der Zellen (Muskelzellen?)[1]) der Faserwand vereinzelte und dann immer mehr Leukocyten, wodurch das Auseinanderweichen der Wandzellen immer stärker wird. In diesem Stadium sieht man fast immer auch einige Leukocyten zwischen den Epithelien und im Lumen der Hodenkanälchen, hier durch eine feinkörnige oder zarte faserige Masse gehalten. Nun schliesst sich in der Regel erst eine zellige Infiltration des interstitiellen Gewebes an.

Schon ganz früh, bei der ersten Leukocyteninfiltration der Wandung, erscheinen kleinere und grössere epithelioide Zellen zwischen den Wandzellen und Leukocyten. Und man kann unzweifelhaft feststellen dass diese epithelioiden Zellen nicht an der Innenseite und nicht an der Aussenseite der Faserwand auftreten, sondern stets zwischen den Wandzellen, weil man die stäbchenförmigen Kerne der letzteren sowohl dicht unterm Epithel wie auch dicht am interstitiellen Gewebe findet.

Die epithelioiden Zellen selbst sind meist mit mehreren polar gestellten, schmalen, fein aber scharf contourirten Kernen versehen.

Aber schon bei geringfügiger und partieller Auftreibung der Wandung erscheinen auch zwischen den kleineren epithelioiden Zellen ausgesprochene Riesen-

---

[1]) s. Nachtrag.

zellen von nicht selten recht beträchtlicher Grösse und mit charakteristischer Kernstellung. Ja es existieren selbst Hodenkanälchen, in deren partieller Auftreibung der Wand eine einzige Riesenzelle zwischen den Wandzellen und zwischen wenigen Leukocyten auftritt (s. Fig. 1) ohne Begleitung von epithelioiden Zellen. An anderen Kanälchen erkennt man dann mehrere Riesenzellen in derselben Lage ohne von epithelioiden Zellen umgeben zu sein.

Und so schreitet innerhalb der Wandung der Process fort, indem sich immer mehr Leukocyten, epithelioide und Riesen-Zellen in derselben bilden und die Wand auf das vielfache ringsum gleichmässig oder ungleichmässig sowohl nach innen wie nach aussen verdicken. Die stäbchenförmigen Kerne der Wandzellen bleiben aber trotz alledem erhalten und werden nur durch die Zwischenlagerung der anderen zelligen Elemente verschoben und weiter auseinander gedrängt. Jedoch selbst bei sehr starker Wucherung der Wandung bleibt der tuberkulöse Process immer noch nur auf die Wandung beschränkt. Fig. 3 giebt ein Bild, bei welchem die tuberkulöse Infiltration beinahe rings um die ganze Wandung herumgeht.

Bei fortgeschrittenem Stadium ist aber dann auch stets das interstitielle Gewebe sehr stark zellig infiltriert, und hie und da findet man auch Riesen- und epithelioide Zellen in demselben.

Man findet jedoch auch Stellen, an welchen im interstitiellen Gewebe zwischen sogar relativ normalen Hodenkanälchen Riesenzellen und in ihrer Umgebung epithelioide Zellen und selbstverständlich Leukocyten, also die Formation eines beginnenden Tuberkels, und oft mehrere solche hintereinander vorkommen. Es ist

mir aufgefallen, dass diese fast regelrecht sich an kleine Arterien anschliessen, ohne dass es mir gelungen wäre, irgend welche engere Beziehungen der Tuberkel zu der Gefässwandung nachzuweisen. Letztere ist anscheinend ganz normal.

Seltener fand ich Tuberkel im Anschluss an kleine Venen, jedoch gleichfalls ohne dass ein näheres Verhältniss zu deren Wand bestand.

Was nun die Zustände betrifft, welche innerhalb der Wandung gefunden werden, so verweise ich auf die bereits angeführte Thatsache, dass schon bei dem ersten Auftreten von Leukocyten in den Schichten der Wandung auch solche zwischen den Epithelien und im Lumen angetroffen werden.

Bei allen untersuchten Hoden fanden sich die Epithelien stets noch erhalten, selbst wenn die tuberkulöse Veränderung innerhalb der Wandung schon einen hohen Grad erreicht hatte, und selbst das Lumen durch dieselbe difform und verengt worden war (s. Fig. 3). An manchen Kanälchen waren aber auch so viele Epithelien desquamirt und nachgebildet, dass das ganze Lumen davon erfüllt war. Diese Erscheinung fand sich jedoch auch hie und da an Hodenkanälchen, in deren Wand und Umgebung absolut nichts Abnormes zu erkennen war.

Bei stärkerer tuberkulöser Umwandlung der Wandung gehen freilich die Epithelien immer mehr zu Grunde, bis man schliesslich nur noch eine feinkörnige oder homogene Masse an deren Stelle in den Resten von Lumen vorfindet. Bei Kanälchen mit allererstem Beginn einer Wanderkrankung war mir aufgefallen, dass die Epithelien sich verschieden verhalten. Die grosse Masse hatte einen runden sich matt färbenden Kern, und auch deren Protoplasma entfärbte sich bei der Extraction

nicht ganz; dazwischen lagen mehr oder weniger reichlich Epithelien mit aufgehelltem Protoplasma, welches keinen Farbstoff aufnahm, während sich dagegen der Kern sehr stark färbte. Diese Zellen waren fast immer bläschenförmig aufgetrieben. Diejenigen jedoch, welche der Wandung anlagen, hatten kleinere sich sehr intensiv färbende Kerne mit dichtgedrängter Körnung; dagegen waren die Kerne derjenigen, welche nach dem Lumen zu oder frei in diesem lagen, in der Regel sehr gross und die Körnung derselben zerstreuter (s. Fig. 1). Es ist mir wahrscheinlich geworden, dass diese blasigen Zellen Degenerationsformen sind und nicht etwa Zellen mit Mitosen entsprechen; ich bemerke jedoch, dass keiner der von mir untersuchten Hoden so frisch in Conservierungsflüssigkeiten gebracht worden ist, dass ein Aufschluss über Mitosen zu erwarten war.

Mitten im Lumen sowohl intacter als erkrankter Hodenkanälchen finden sich fast stets feinkörnige oder feinfaserige Massen, teilweise Fibringerinnseln ähnlich und zierliche Netzwerke bildend. Die Weigert'sche Fibrinfärbung hatte jedoch negatives Resultat.

Manchmal stellten diese Massen mit Einschliessen von Kernen zerfallener Epithelien und von Leukocyten ein den Riesenzellen sehr ähnliches Bild dar, und dies um so täuschender, wenn die Kerne, wie sehr häufig, hauptsächlich oder auch manchmal ausschliesslich nur in den peripheren zackigen Schichten dieser Gerinnselformen existierten. An der Mehrzahl derselben ergab jedoch die Unregelmässigkeit der Kernstellung und der Kerne selbst, dass es sich keineswegs um typische Tuberkel-Riesenzellen handelt. Auch liess sich an Serienschnitten verfolgen, dass diese Gebilde sich durch längere Strecken der Kanälchen hindurchziehen. Ich

habe diesen Dingen meine besondere Aufmerksamkeit gewidmet, weil Gaule (l. c.) einen grossen Wert auf sie legt und sie durchweg für Riesenzellen erklärt, welche frei im Lumen der Hodenkanälchen entstanden seien.

Allerdings finden sich scheinbar oder thatsächlich frei im Lumen von Hodenkanälchen kleinere oder grössere ächte tuberkulöse Riesenzellen mit charakteristischer Kernstellung und mit fein granuliertem Protoplasma, aber stets nur in Kanälchen, deren Wandung bereits erkrankt ist. Niemals habe ich ächte Riesenzellen gefunden in anscheinend normalen Hodenkanälchen.

Ueber die Entstehung dieser Riesenzellen hat jedoch die Untersuchung vollständig klaren Aufschluss ergeben. Man kann nämlich erkennen, dass sich gerade solche Stellen der Wandung, an denen sich epithelioide und Riesenzellen bilden, gerne nach dem Lumen des Kanälchens zu vorbuchten und das Epithel einstülpen. Wo aber eine Riesenzelle direkt unter dem Epithel entstanden ist, da sieht man sehr häufig, dass das Epithel von ihr nach dem Lumen zu verschoben ist und die Riesenzelle als Buckel noch mit dem Epithel überzogen in das Lumen vorragt. Auf der Riesenzelle und insbesondere auf der dem Lumen zugekehrten Seite liegen fast stets mehr oder weniger Leukocyten, und wenn die Riesenzelle sich schon weit ins Lumen vorgewagt hat, kann man noch hie und da wieder bis auf ihre Innenseite jene stäbchenförmigen Kerne finden, die der Wandung angehören.

Es handelt sich also nur darum, dass die Riesenzelle mit Wandelementen sich in das Lumen polypös vorstülpt, und dabei kann das Epithel immer noch über sie hinwegziehen. An anderen Kanälchen aber kann

man erkennen, dass die Riesenzelle mit oder ohne Begleitung von Wandelementen das Epithel durchbricht und somit frei ins Lumen zu liegen kommt.

Jedoch haben mir gerade wieder Serienschnitte ergeben, dass auch hierbei eine Täuschung vorkommen kann, insofern eine Riesenzelle in dem ersten Schnitt völlig frei zu liegen schien, während in einem der folgenden sich noch eine Verbindung mit der Wandung erkennen liess. Abgesehen davon, dass, wie gesagt, Riesenzellen wirklich frei im Lumen liegen, werden auch viele, die nur polypös sich vorgestülpt haben, aber mit der Wand noch in Verbindung stehen, je nach der Richtung des Schnittes frei im Lumen zu liegen scheinen.

Nach diesen Beobachtungen, angestellt an geeignetem Material, welches unzweifelhaft die allerersten Anfangsstadien der Tuberkulose bot, kann ich somit behaupten, dass die erste Anlage der Tuberkulose im Hoden zwar teilweise interstitiell, jedoch überwiegend wandständig ist, und dass von der Wand aus erst sowohl nach aussen wie nach innen der Process fortschreiten kann. Diese späteren Stadien zu schildern, lag nicht in der Absicht dieser Abhandlung.

Es ergiebt sich somit, dass auch im Hoden der erste Sitz der Tuberkulose in demselben Gewebe zu suchen ist, wie in der viel häufigeren Tuberkulose der Nebenhoden, nämlich in der eigentlichen Wandung der Kanälchen.

Nachtrag.

Nach Abschluss meiner Arbeit habe ich mit Hilfe einer inzwischen von Herrn Professor Koester combinierten Färbemethode über die Structur der Membrana propria der Hodenkanälchen im normalen wie pathologischen Zustande Aufschluss erhalten. Darnach besteht diese Membran aus einer Grundlage hyaliner Bindesubstanz, in welche sehr schmale Spindelzellen mit stäbchenförmigen Kernen eingelagert sind, und die sich wie Muskelzellen färben. Bei entzündlicher Schwellung spaltet sich die hyaline Bindesubstanz in eine innere und äussere Lage, auf welchen die Spindelzellen haften bleiben. Die aufgelockerte Schicht zwischen beiden enthält noch Spindelzellen, selbst wenn schon reichlich Leukocyten in dieselbe eingetreten sind. Beim Fortschreiten entzündlicher Verdickung verschwindet stückweise zuerst die äussere Lage hyaliner Bindesubstanz, die innere bleibt selbst bei hochgradiger Veränderung noch lange erhalten. Ganz in derselben Weise verhält sich auch die Wand der Hodenkanälchen bei der Auflockerung und Verdickung durch den tuberkulösen Process; die spindelförmigen Zellen in der Wand nehmen keinen Teil an der Bildung der epithelioiden und Riesen-Zellen.

Herrn Prof. Koester spreche ich meinen wärmsten Dank aus für die Anregung zu dieser Arbeit und seine Unterstützung bei Anfertigung derselben; ebenso Herrn Privatdozenten Dr. Jores für seine freundlichen Unterweisungen.

Vita.

Ich, Nathan Kälter, wurde am 18. November 1869 als Sohn des Kaufmannes Jacob Kälter und seiner Ehefrau Helene geb. Russ zu Lüben i. Schl. geboren. Nachdem ich auf der dortigen Volksschule die elementaren Kenntnisse erlangt hatte, besuchte ich zunächst das kgl. kathol. Gymnasium zu Gr. Glogau und vom Jahre 1884 ab, in welchem meine Eltern nach Köln übersiedelten, das kgl. Kaiser-Wilhelm-Gymnasium daselbst. Im Jahre 1889 erhielt ich das Zeugnis der Reife. An der Universität Würzburg, welche ich, um mich dem Studium der Medizin zu widmen, zunächst bezog, bestand ich das Tentamen physicum im W. S. 1890/91. Zur Fortsetzung meiner Studien begab ich mich im W. S. 1891/92 nach München, im S. S. 1892 nach Berlin und im W. S. 1892/93 nach Bonn, wo ich am 19. Mai 1893 das Examen rigorosum bestand.

Meine akademischen Lehrer waren die Herren Professoren und Dozenten:

In Würzburg: Bonnet, Decker, Fick, Fischer, Köllicker, Kunkel, Matterstock, Rindfleisch, Röntgen, Sachs, Semper, Schultze.

In München: Angerer, Klausner, Schech, Seitz, v. Winckel, v. Ziemssen.

In Berlin: Behrend, Hansemann, v. Noorden, Olshausen, Schlange, Veit, Jul. Wolff.

In Bonn: Bohland, Doutrelepont, Koester, Krukenberg, Leo, Pelman, Saemisch, Schultze, Trendelenburg, Ungar, Veit.

Allen diesen hochverehrten Herren meinen aufrichtigsten Dank!

Fig. 3.

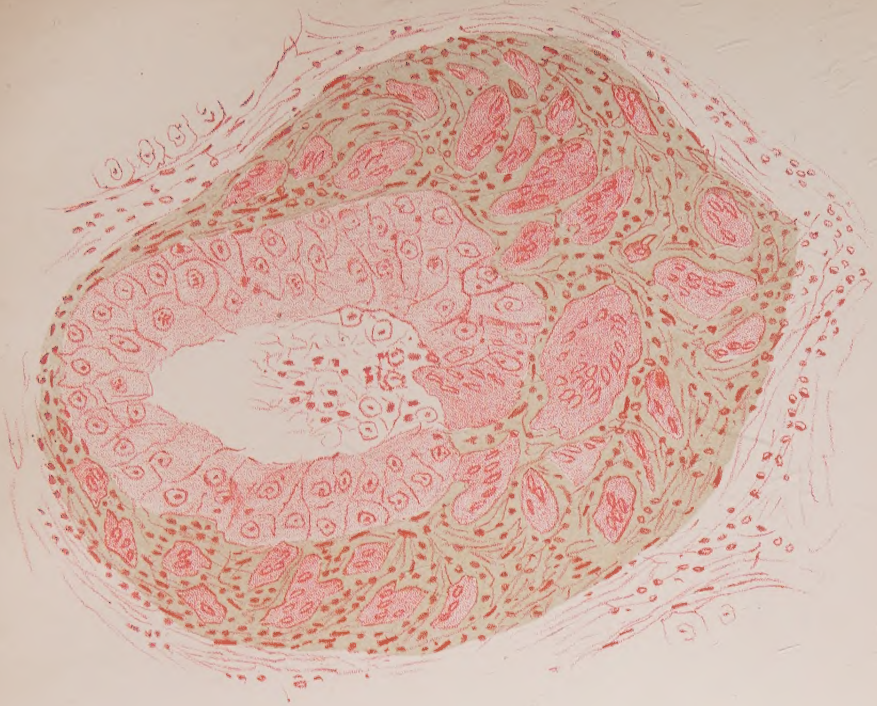

Fig. 2.

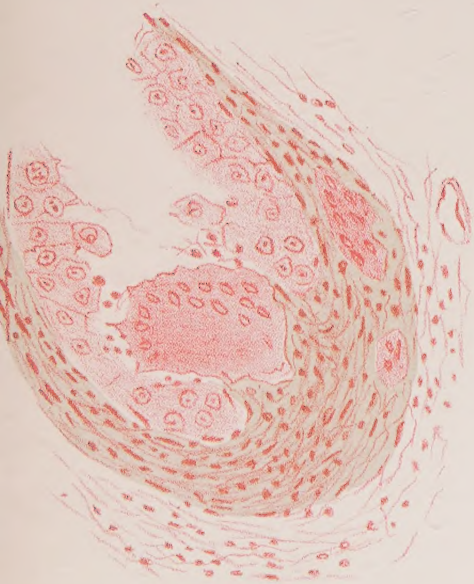
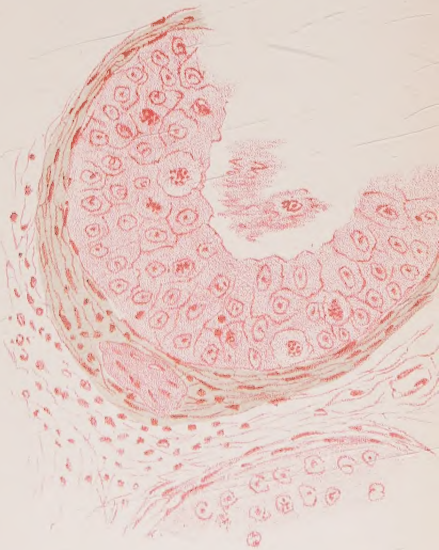
Fig. 1.